

Rédacteur

FUJIFILM

Destinataire

Patient

Date

15/1/2014

Objectif

Installer et utiliser SynapseWave

Pré-Requis

Microsoft Silverlight doit être installé.

S'il n'est pas installé, la procédure suivante vous l'expliquera.

A savoir

Toutes les plateformes (Mac, Microsoft) et tous les navigateurs Internet (Internet Explorer, FireFox, Chrome...) sont supportés.

I – Accéder à SynapseWave

Lancer votre navigateur préféré.

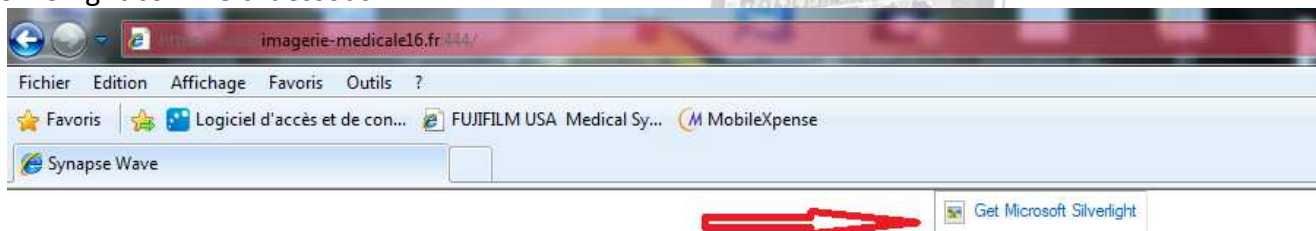
Tapez l'adresse Internet communiquée par le service de radiologie (ou présente sur votre compte-rendu).

Ex : <https://orleans.synapsecloud.fr>

II – Microsoft Silverlight

Si Microsoft Silverlight n'est pas installé, veuillez suivre cette étape. Sinon allez à l'étape suivante.

Si Microsoft Silverlight n'est pas installé, cette fenêtre s'ouvrira. Cliquer sur l'image Microsoft Silverlight comme ci dessous



Ensuite cliquez sur « Exécuter »

Rédacteur

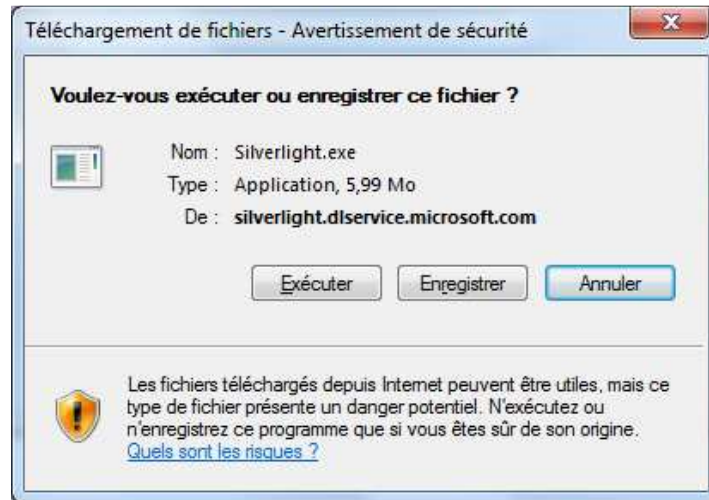
Destinataire

Date

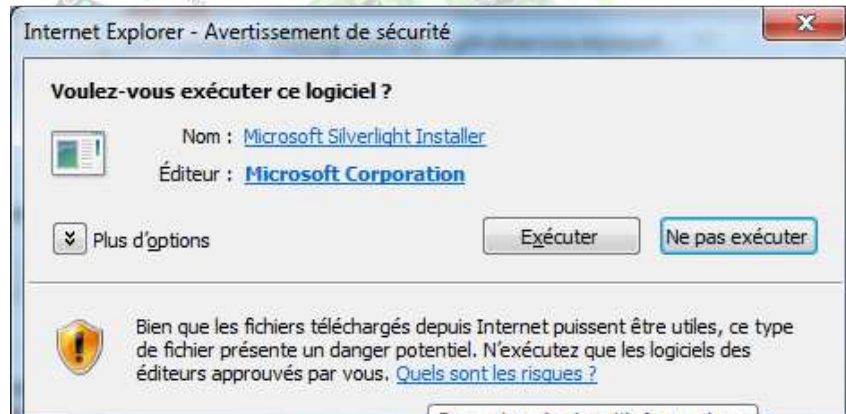
FUJIFILM

Patient

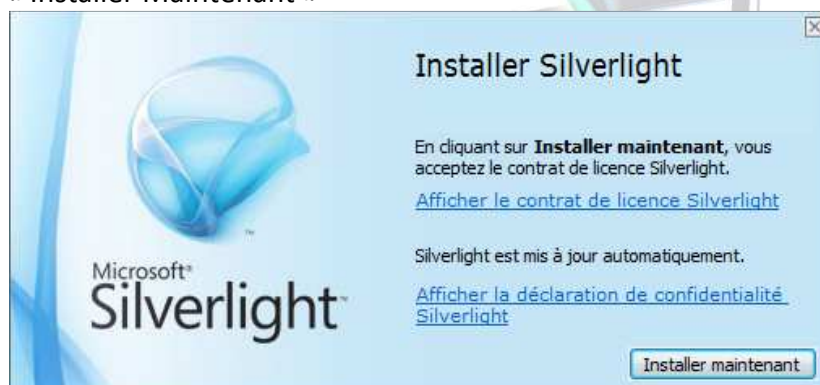15/1/2014



Cliquez de nouveau sur « Exécuter »



Cliquez ensuite sur « Installer Maintenant »



Quand l'installation est terminée, cliquez sur « Fermer »

Rédacteur

FUJIFILM

Destinataire

Patient

Date

15/1/2014

III – Utiliser SynapseWave

Les informations de connexion se trouvent sur votre compte rendu qui vous à été remis par l'établissement.

CENTRE D'IMAGERIE MEDICALE DE LA POINTE SAINT-LOUP
Dr Gérard JOLY-POTTUZ, Dr Christophe TAFANI, Dr Catherine VERDIER-ROBIN,
Dr Philippe GIRAUDET, Dr Jean Philippe METAIS, Dr Charlotte ANTHONIOZ
Radiologie muscées, mammographies numériques, échographie, echo-doppler,
ostéodensitométrie, IRM
205 rue du Faubourg de Bourgois - 45000 St-JEAN DE BRAYE
TEL. 02.38.55.29.98 FAX: 02.38.55.29.99

Dr GIRAUDET Philippe
451700967
RADIOLOGISTE ET IMAGERIE MEDICALE - Conventionné Secteur I
Ancien attaché de l'Hôpital COCHIN
Membre de la Société Française de Radiologie
DU IRM

A St Jean De Braye, Le 15/10/14

Dossier de : Monsieur XX
Prescripteur : Docteur XX
CL/PG

ECHO-DOPPLER PULSE A CODAGE COULEUR DES TRONCS SUPRA
AORTIQUES

Surveillance d'une surcharge athéromateuse des bifurcations carotidiennes.

Accédez en ligne à votre examen sur notre site web sécurisé: <https://orleans.synapsecloud.fr>
L'identifiant à cet examen est : 1.300309311 , le mot de passe est votre date de naissance: JJ/MM/AAAA
(Exemple: 18/02/1948)

Pas de surcharge athéromateuse de la carotide interne, soit, ni des carotides externes.
Les vertébrales sont de sens physiologique et d'amplitude symétrique.
Les sono-clairières ne sont pas modifiées.
Les artères ophtalmiques ont été vérifiées à l'écho-doppler pulsé et couleur par voie trans-
ophtalmique et présentent des vitesses circulatoires normales et symétriques.

CONCLUSION
PETITE PLAQUE ATHEROMATEUSE DE L'ORIGINE DE LA CAROTIDE INTERNE
GAUCHE, S'ETENDANT SUR 10 MM DE LONGUEUR X 2 MM D'EPaisseur, ET
N'ENTRAINANT NI STENOSE NI RETENTEMENT HEMODYNAMIQUE, DU
FAIT DE SA TOPOGRAPHIE GLOMIQUE.

Docteur Philippe GIRAUDET

Accédez en ligne à votre examen sur notre site web sécurisé: <https://orleans.synapsecloud.fr>
L'identifiant à cet examen est : 1.300309311 , le mot de passe est votre date de naissance: JJ/MM/AAAA
(Exemple: 18/02/1948)

Si Microsoft Silverlight était déjà installé ou si vous venez de l'installer cette fenêtre s'ouvrira.
Renseignez votre identifiant et votre mot de passe.

Identifiant: 1.300309311
Mot de passe: 18/02/1948
Connexion

Accès à des images à usage non diagnostique.

Rédacteur

Destinataire

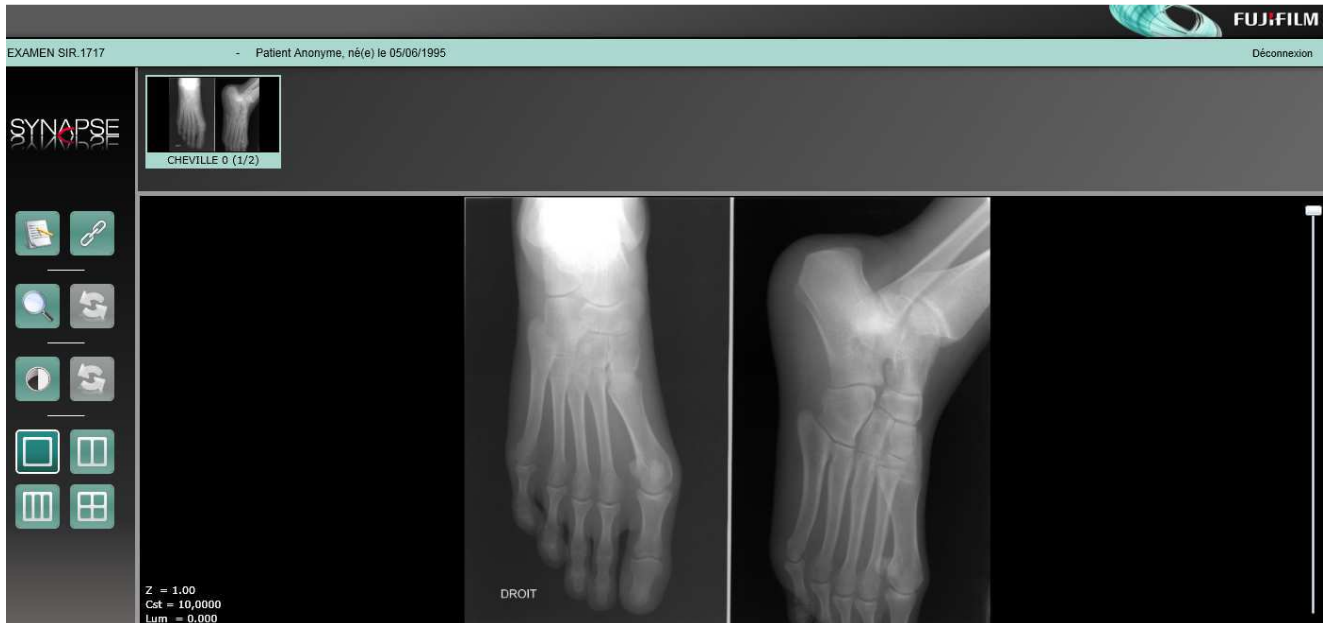Date

FUJIFILM

Patient

15/1/2014

Cette fenêtre s'affiche



Affiche le Compte Rendu
Une nouvelle fenêtre s'ouvre

Active/Désactive le zoom
Utiliser la molette de la souris
pour zoomer ou dézoomer

Active/Désactive le fenêtrage
Maintenir le Clic Gauche sur
l'image puis déplacer la
souris

Téléchargement DICOM



Chainer les images
Applique l'outil sélectionné à
toutes les images

Enlever le zoom

Enlever le fenêtrage

Modifie la disposition des
séries

Pour vous déconnecter, fermer la fenêtre de votre navigateur ou cliquez sur le bouton Déconnexion en haut à droite de la fenêtre.